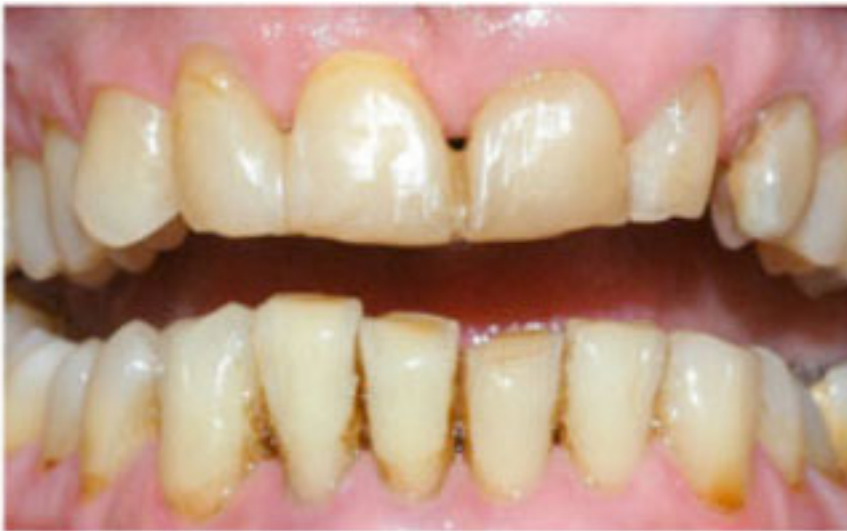
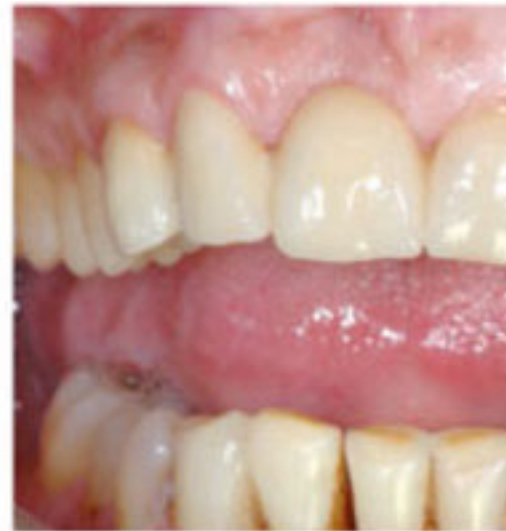
Ponte circolare superiore in zirconia

RIABILITAZIONE ESTETICA E PARODONTALE
CON PONTE E CORONE IN ZIRCONIA - PORCELLANA



PRIMA



DOPO

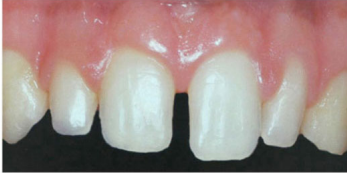Paziente femmina 55 anni, con parodontopatia cronica; mancanza dell' incisivo centrale superiore di destra

Ottenuta una buona salute dei tessuti parodontali con adeguata motivazione igienica e terapia non chirurgica

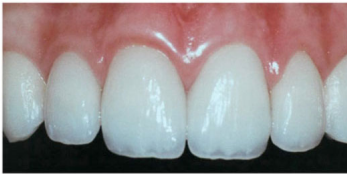Faccette in ceramica

FACCETTE IN CERAMICA
RISOLVONO
UN IMPORTANTE DEFICIT ESTETICO

PRIMA



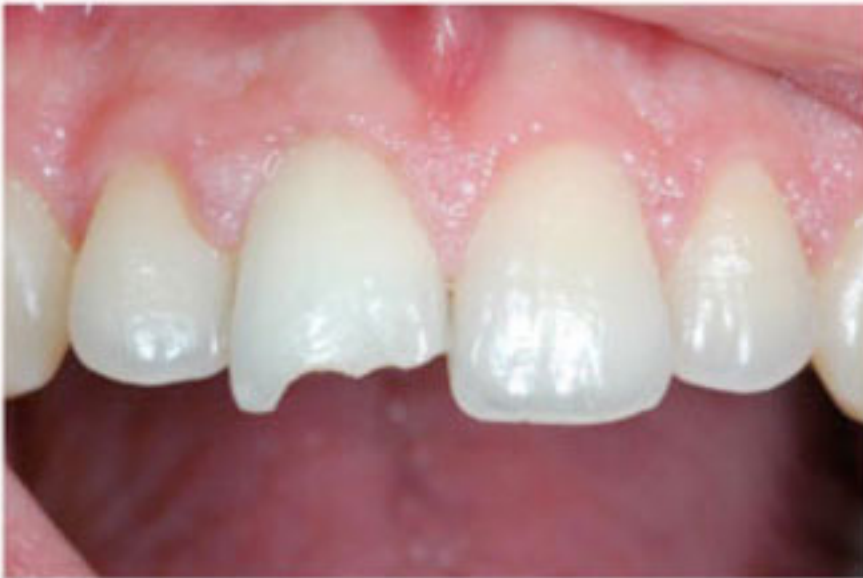DOPO



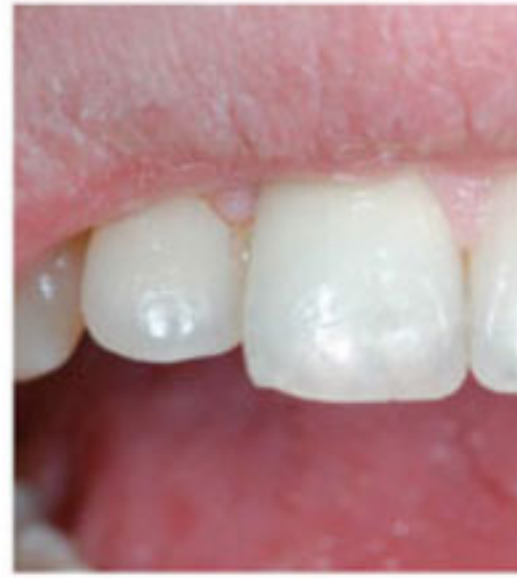{rt}

Ricostruzione in composito di dente fratturato

RICOSTRUZIONE ESTETICA IN COMPOSITO DI FRATTURA



PRIMA

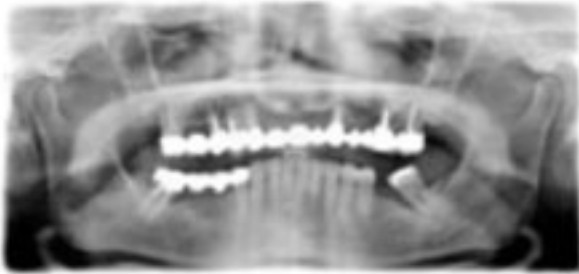

DOPO

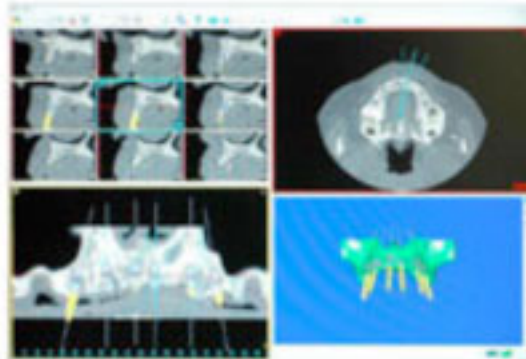
I moderni materiali compositi che aderiscono alla struttura dentaria possono risolvere in modo veloce, e

Implantologia computer guidata: circolare superiore in ceramica

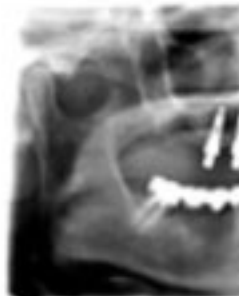RIABILITAZIONE IMPLANTARE COMPLETA DELL' ARCATI SUPERIORI CON CHIRURGIA COMPUTER GUIDATA



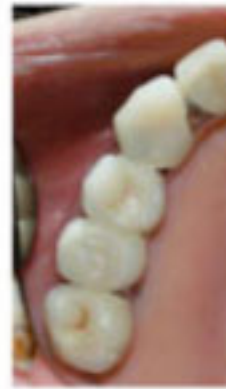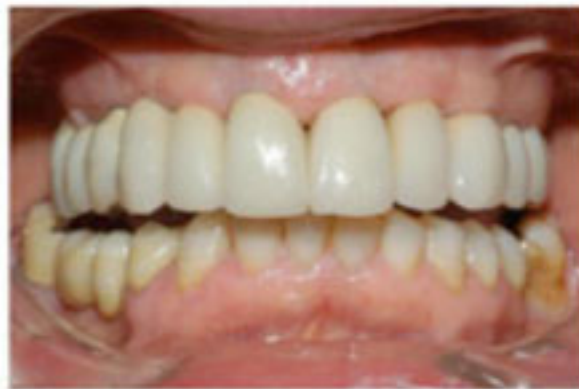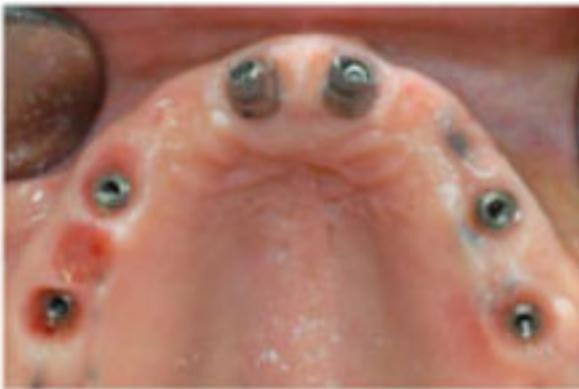RX PRIMA



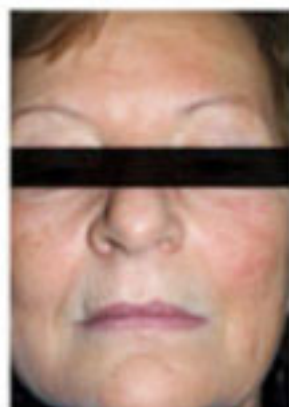STUDIO 3 D DEL CASO



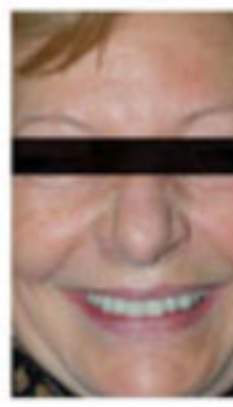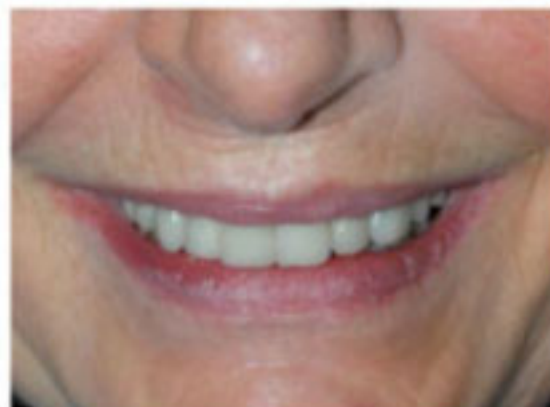RX DOPO



PROTESI CIRCOLARE FISSA IN CERAMICA



PRIMA



DOPO

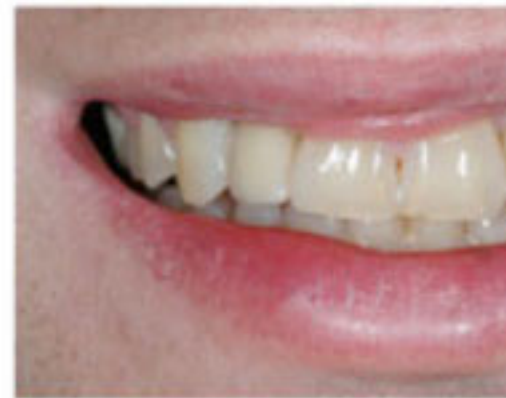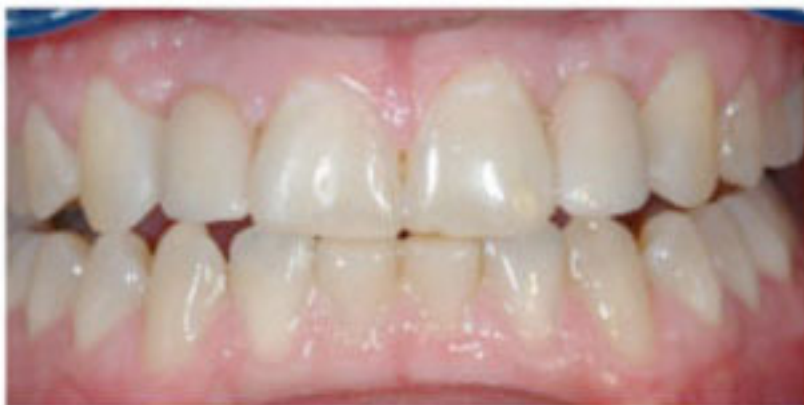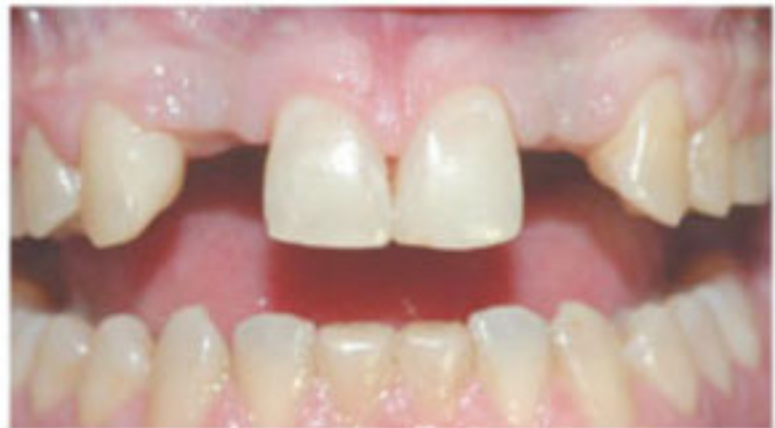Dopo le estrazioni dei denti superiori gravemente compromessi, viene eseguito un accurato studio del

Questa tecnica consente di ottenere con un fastidio molto ridotto per il paziente, un ottimale posizionamento

{rt}

Agenesia di due incisivi superiori

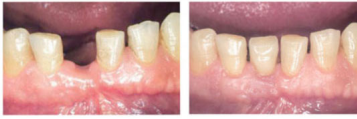AGENESIA DEI DUE INCISIVI LATERALI SUPERIORI



Dopo una adeguata terapia ortodontica, nella sede degli incisivi laterali sono stati inseriti due impianti

Corona in porcellana su impianto

SOSTITUZIONE DI INCISIVO INFERIORE PERSO PER TRAUMA
CON CORONA IN PORCELLANA SU IMPIANTO



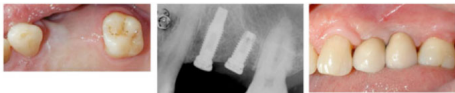
PRIMA

DOPO

{rt}

Corone in porcellana su impianti

MANCANZA DI DUE PREMOLARI SUPERIORI RISOLTA CON
DUE IMPIANTI PROTESIZZATI CON CORONE IN PORCELLANA



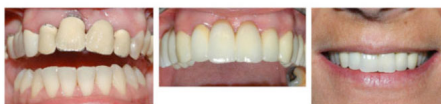1) DENTI MANCANTI

2) RX DEGLI IMPIANTI INSERITI

3) CORONE IN PORCELLANA

Riabilitazione con circolare in zirconia

GRAVE COMPROMISSIONE ESTETICA E FUNZIONALE
RISOLTA CON TERAPIA PARADONTALE E PROTESI FISSA IN PORCELLANA



PRIMA

DOPO LA TERAPIA

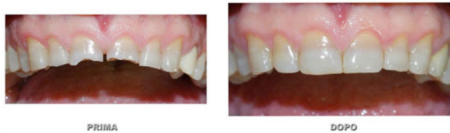SORRISO DELLA PAZIENTE

La paziente presentava un quadro di grave compromissione funzionale ed estetica che durava da molti

{rt}

Ricostruzione di incisivi superiori con terapia conservativa

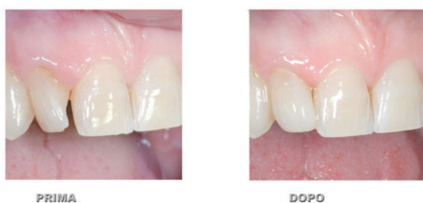RICOSTRUZIONE FUNZIONALE ED ESTETICA DEGLI INCISIVI SUPERIORI
CON OTTURAZIONI IN COMPOSITO



L'odontoiatria conservativa attuale consente con tecniche adesive di ricostruire denti molto compromessi

Ricostruzione estetica

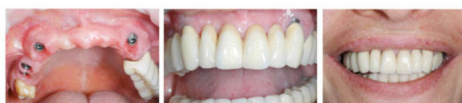INESTETISMO DOVUTO A MALPOSIZIONE DI UN INCISIVO LATERALE
RISOLTO CON UNA RICOSTRUZIONE IN COMPOSITO



{rt}

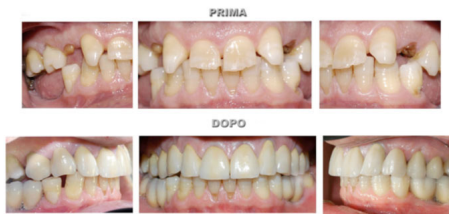Trauma da incidente stradale; soluzione del caso con protesi fisse

ESITI DI TRAUMA DA INCIDENTE STRADALE CON PERDITA DI NUMEROSI ELEMENTI DENTARI
RISOLUZIONE DEL CASO CON PROTESI FISSA IN PORCELLANA SU IMPIANTI



Riabilitazione complessa delle due arcate con protesi fissa in po

COMPROMISSIONE ESTETICA E FUNZIONALE DOVUTA A ESTRAZIONI ED ADENZIE
RIABILITAZIONE CON PROTESI FISSA SU DENTI NATURALI E IMPIANTI

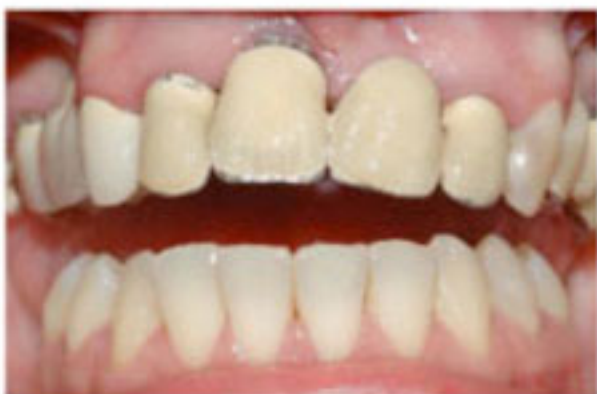

{rt}

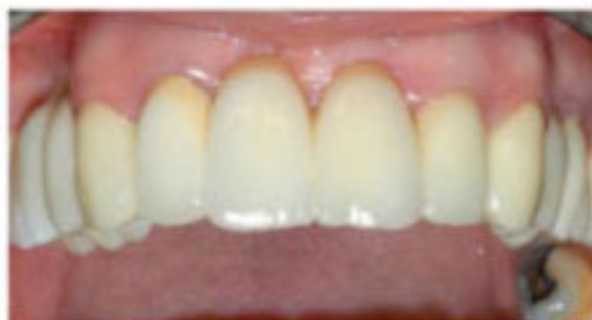Circolare in zirconia

GRAVE COMPROMISSIONE ESTETICA E FUNZIONALE

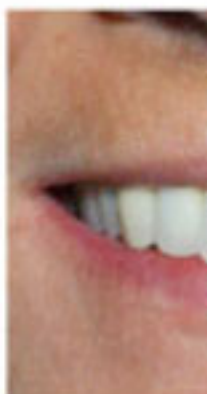RISOLTA CON TERAPIA PARODONTALE E PROTESI FISSA IN PORCELLANA



PRIMA



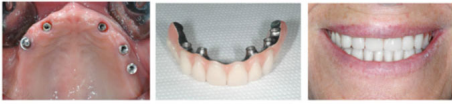DOPO LA TERAPIA



SORRISO

Protesi fissa su impianti tipo toronto

EDENTULIA SUPERIORE RISOLTA CON PROTESI FISSA SU IMPIANTI
TIPO TORONTO BRIDGE



{rt}